

# LA MUSCULATURA MANDIBULAR E HIOIDEA DE LA LARVA DE *LEPTODACTYLUS CHAQUENSIS* (ANURA: LEPTODACTYLIDAE)

PATRICIA PALAVECINO

Museo de Ciencias Naturales, CIUNSa, UNSa. Mendoza 2. (4400) Salta, Argentina.

**RESUMEN:** Se describe la musculatura de los arcos viscerales en la larva de *Leptodactylus chaquensis*. La misma presenta un patrón similar al encontrado en otros Leptodactylinae; sin embargo a diferencia de lo observado en otras especies del género *Leptodactylus*, se destaca la presencia sólo de la *pars posterior* del músculo *levator mandibulae externus*; y se describen seis músculos relacionados con el arco hioideo.

Palabras claves: *Leptodactylus chaquensis*, Leptodactylidae, musculatura mandibular, larvas.

**ABSTRACT:** The musculature of the visceral archs of *Leptodactylus chaquensis* tadpoles show a pattern common to the members of the Leptodactylinae. I recorded the absence of the m. *levatorae mandibulae externus pars anterior* and six muscles instead of five related to the hyoid arch as the main differences with another species of the genera.

Key words: anurans, Leptodactylidae, jaw musculature, tadpoles.

## Introducción

La familia Leptodactylidae representa una de las más diversas familias de anuros de América del Sur, siendo actualmente considerada parafilética (Ford y Cannatella, 1993). Distintos autores han contribuido a su conocimiento. Entre ellos se destacan los trabajos de Lynch, (1971) y Heyer, (1969; 1974; 1975). Entre los caracteres que se han analizado en estos estudios se encuentran aquellos referidos a la musculatura mandibular e hioidea. Uno de los trabajos descriptivos más importantes que estudian estos caracteres en anuros adultos es el de Trewavas (1933). Esta autora incluye en su

análisis trece especies de Leptodactylidae. Starret (1968) analiza el significado filogenético de los caracteres de la musculatura en formas adultas. Además considera los cambios que ocurren en la ontogenia y destaca el valor de los caracteres larvales como indicadores de relaciones filogenéticas. Dentro de la familia, y en especial para la subfamilia Leptodactylinae, la ontogenia larval de la musculatura mandibular e hioidea se conoce para un número limitado de especies: *Leptodactylus melanonotus*, *L. pentadactylus*, *Pleurodema diploristris*, *Physalaemus pustulosus*, *Edalorhina perezii* (Starret, 1968) y *Pleurodema borellii* (Fabrezi, 1988).

En este trabajo se presenta la descrip-

ción de la musculatura de los arcos mandibular e hioideo en larvas de *Leptodactylus chaquensis*, como parte de un análisis que comprende el estudio de la musculatura visceral en leptodactilinos. El objetivo es establecer una caracterización detallada que permita comparaciones con otras especies de la subfamilia.

## Materiales y métodos

El estudio se llevó a cabo en larvas de *Leptodactylus chaquensis* en estadios comprendidos entre el 31 y 36 de la tabla de Gosner (1960), e incluyó observaciones en ejemplares adultos de la misma especie.

El análisis macroscópico de la musculatura se realizó en especímenes desprovistos de piel. Para destacar los grupos musculares, éstos son teñidos con solución comercial de Lugol. En otros ejemplares, se procedió a la tinción de cartílago y hueso, suspendiéndose el proceso después de la tinción con alizarina, para definir origen e inserción muscular. La denominación de los músculos sigue la propuesta de Sedra (1951). Los esquemas se realizaron en lupa binocular con cámara clara.

El material estudiado se encuentra depositado en la Colección Herpetológica del Museo de Ciencias Naturales de la Universidad Nacional de Salta, de acuerdo al siguiente registro:

MCN 070. Larvas de *Leptodactylus chaquensis* (30 ejemplares). Estancia La Palma, Dpto. Anta, Provincia de Salta.

MCN 112. Macho adulto de *Leptodactylus chaquensis* (2 ejemplares). La Lagunilla, Dpto. Capital, Provincia de Salta.

MCN 166. Hembra adulta de *Leptodactylus chaquensis* (1 ejemplar). Proximidades del Ex Fortín Belgrano, Provincia de Formosa.

## Resultados

### Músculos mandibulares

*Músculo mandibulolabialis* (Fig. 1, B); músculo par, formado por escasas fibras. Se

origina en el proceso dorsal del cartílago de Meckel y se inserta en la base del disco oral de la larva. Con aspecto de abanico.

*Músculo intermandibularis posterior* (Fig. 1, B); músculo par y plano. Se origina en la superficie anteroventral del cartílago de Meckel y se une a su opuesto a través de una aponeurosis media.

*Músculo levator mandibulae anterior* (Fig. 1, A); músculo par y largo. Se origina en el proceso ascendente del palatoc cuadrado y se inserta, a través de un largo tendón, en el proceso retroarticular del cartílago de Meckel. Su recorrido está parcialmente cubierto por el *músculo levator mandibulae posterior*.

*Músculo levator mandibulae posterior superficialis* (Fig. 1, A); músculo par y largo. Se origina en el borde posterolateral del arco subocular y parcialmente en el proceso ascendente y se inserta a través de un tendón en el cartílago de Meckel.

*Músculo levator mandibulae posterior profundus* (Fig. 1, A); músculo par, largo cubierto desde su origen y en su recorrido por el m.l.m.p.s, se inserta a través de un largo tendón en el cartílago suprarrostral.

*Músculo levator mandibulae externus pars posterior* (Fig. 1, A); músculo par y largo. Se origina en la superficie ventral y anterior del proceso muscular y se inserta junto con el tendón del m.l.m.p.p. en el cartílago supra-rostral.

*Músculo levator mandibulae anterior articularis* (Fig. 1, A); músculo par, delgado y largo, formado por escasas fibras. Se origina en la superficie anterolateral ventral del proceso muscular y se inserta en el cartílago de Meckel.

### Músculos hioideos

*Músculo hyoangularis ventral* (Fig. 1, B y D); músculo par, largo y delgado, de sección aproximadamente circular. Se origina en la superficie anteroventral del ceratohial por delante del proceso hio cuadrado y se inserta en el proceso retroarticular del cartílago de Meckel.

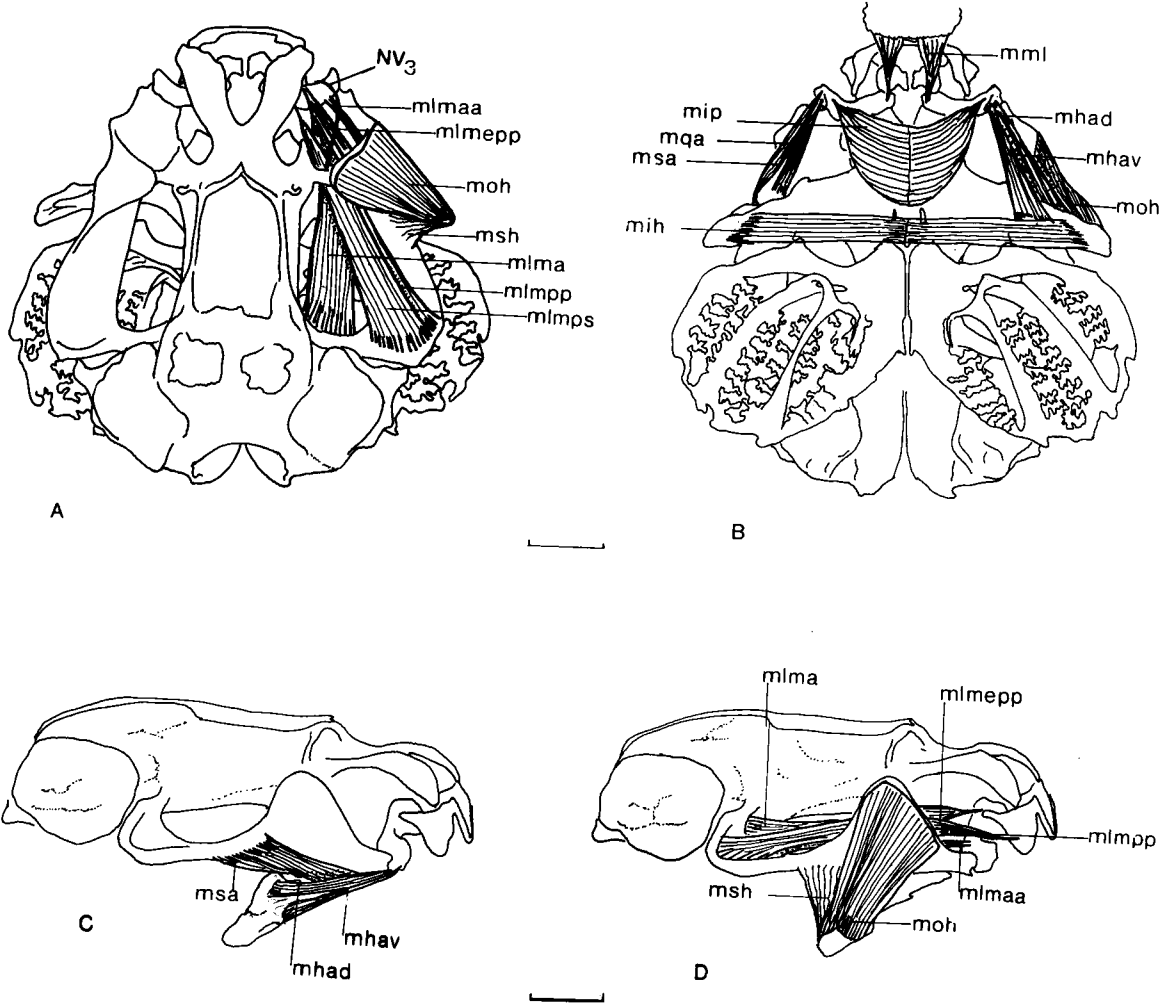


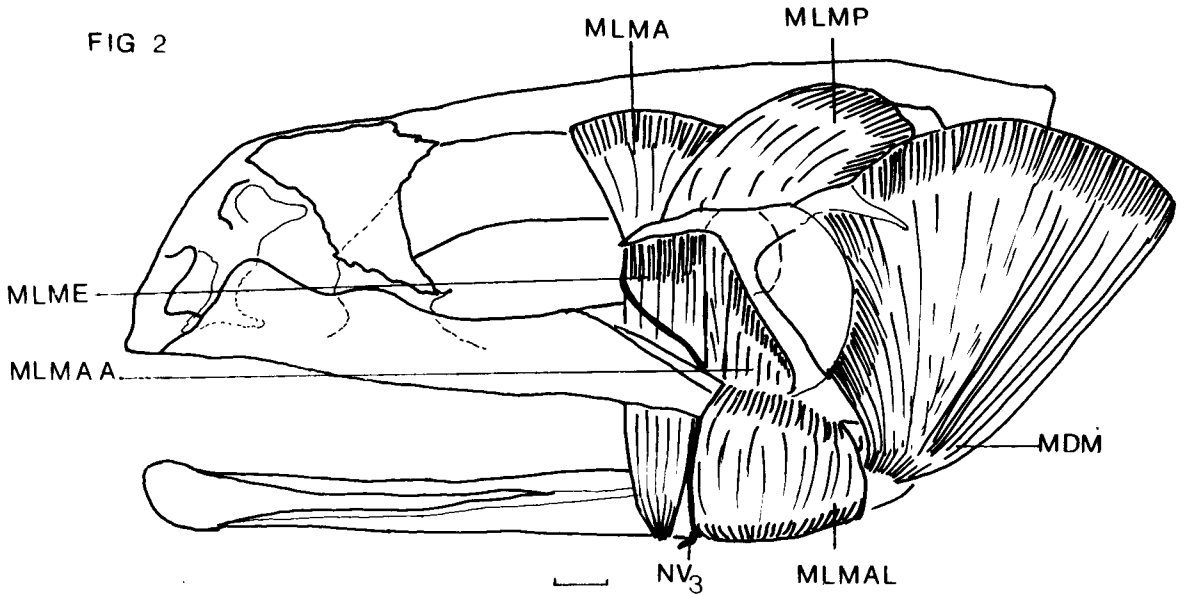
FIG 1

**Figura 1:** *Leptodactylus chaquensis* (MCN 070), estadio 34 de Gosner. (A) vista dorsal; (B) vista ventral y (C y D) vista lateral del cráneo y musculatura. m.l.m.a: músculo levator mandibulae anterior; m.l.m.a.a: músculo levator mandibulae anterior articularis; m.l.m.e.p.p: músculo levator mandibulae externus pars posterior; m.l.m.p.p: músculo levator mandibulae posterior profundus; m.l.m.p.s: músculo levator mandibulae posterior superficialis; m.ml: músculo mandibulolabialis; m.ha.d: músculo hyoangularis dorsal m.ha.v: músculo hyoangularis ventral; m.i.p: músculo intermandibularis posterior; m.oh: músculo orbitohyoideus; m.sa: músculo suspensorioangularis; m.sh: músculo suspensoriohyoideus; m.qa: músculo cuadratoangularis; NV3: rama mandibular del nervio trigémino. Las escalas corresponden a 1 mm.

*Músculo hyoangularis dorsal* (Fig. 1, B y D); músculo par, largo, delgado de sección aproximadamente circular. Se origina en la superficie dorsal del proceso hiocadrado y se inserta en el proceso retroarticular del cartilago de Meckel, lateral y externamente a la inserción del *músculo hioangularis ventral*.

*Músculo cuadratoangularis* (Fig. 1, B); músculo par, delgado y largo. Se origina en la superficie ventral del cuadrado y se inserta a través de un tendón en el cartilago de Meckel. Este músculo esta cubierto por los *músculos hyoangularis dorsal y ventral*.

*Músculo suspensorioangularis* (Fig. 1, B y



**Figura 2:** *Leptodactylus chaquensis*, (MCN 166), adulto, hembra. Vista lateral del cráneo y musculatura mandibular. M.L.M.A.: *músculo levator mandibulae anterior*; M.L.M.A.A.: *músculo levator mandibulae anterior articularis*; M.L.M.A.L.: *músculo levator mandibulae anterior lateralis*; M.L.M.E.: *músculo levator mandibulae externus*; M.D.M.: *músculo depressor mandibulae*; M.L.M.P.: *músculo levator mandibulae posterior*; NV3: rama mandibular del nervio trigémino. La escala corresponde a 1 mm.

D); *músculo* par y largo. Se origina en la parte posterior y externa del proceso muscular y se inserta a través de un tendón en el cartílago de Meckel. Este *músculo* se encuentra cubierto lateralmente por los *músculos orbitohyoideus*, *suspensoriohyoideus* y ventralmente por los *hyoangularis dorsal* y *ventral*.

*Músculo orbitohyoideus* (Fig. 1, A, B y C); *músculo* par, plano. Se origina en el borde dorsal del proceso muscular, cubriéndolo completamente. Se inserta en el extremo laterodorsal del ceratohial.

*Músculo suspensoriohyoideus* (Fig. 1, A y C); *músculo* par, formado por escasas fibras. Se origina en el borde posterior del proceso muscular y se inserta en el extremo del ceratohial, próximo a la inserción del *músculo orbitohyoideus*.

*Músculo interhyoideus* (Fig. 1, B); *músculo* par, ligeramente aplanado. Se origina so-

bre la superficie ventral y en los extremos del ceratohial y se une a su opuesto por una aponeurosis media.

Se incluye la descripción de parte de la musculatura mandibular del adulto de *Leptodactylus chaquensis*, considerada como elemento de comparación y discusión.

*Músculo levator mandibulae externus* (Fig. 2); *músculo* par, cada uno se origina en la rama zigomática del escamoso, sus fibras se dirigen hacia abajo y se insertan en la superficie externa del angular por delante del *músculo levator mandibulae anterior lateralis*.

*Músculo levator mandibulae anterior lateralis* (Fig. 2); *músculo* par, corto, cada uno se origina en el cuadradoyugal y cuadrado, sus fibras se dirigen hacia abajo rodeando el angular para insertarse en la superficie ventral del mismo, inmediatamente por delante de la inserción del *músculo depressor mandibulae*.

*Músculo depressor mandibulae* (Fig. 2); músculo par, plano, con forma de abanico, cada uno constituido por una pars scapularis grande y una pars tympanicus muy pequeña. Se origina sobre la superficie dorsolateral de la supraescápula, la cresta parótica, el escamoso y el anillo timpánico y se inserta en el extremo posterior del angular.

## Discusión y conclusiones

La musculatura mandibular e hioidea de las larvas de *Leptodactylus chaquensis* muestra un patrón similar al observado para otras especies de Leptodactylinae. Sin embargo se destacan los siguientes aspectos particulares:

**a.- Presencia del músculo levator mandibulae externus pars posterior y su relación con la rama mandibular del nervio trigémino.** Starret (1968) estudió la musculatura mandibular en adultos y larvas de varias familias de anuros y consideró las relaciones entre ésta y su inervación como indicadora de homologías. Con referencia a los músculos *levatorae mandibulae externus pars anterior* y *pars posterior*, ésta autora estableció tres condiciones que pueden presentarse en los adultos en relación a la rama mandibular del nervio trigémino, y éstas observaciones las hizo extensivas a las larvas. Starret (1968) consideró en su estudio, adultos de siete especies del género *Leptodactylus* y las larvas de dos de ellas: *L. melanotus* y *L. pentadactylus*. A partir de sus observaciones planteó como generalización para el género *Leptodactylus* y también para *Pleurodema* la condición S (= músculo levator mandibulae externus pars anterior solamente presente). Heyer (1969) incluyó esta generalización en su redefinición del género *Leptodactylus* y posteriormente (Heyer, 1974) reafirmó esta condición en los adultos de *L. chaquensis*, *L. bolivianus*; *L. ocellatus* y otras especies del mismo género.

Limeses (1965), señaló variación intraespecífica respecto a la presencia y/o ausencia del músculo *levator mandibulae externus pars anterior*, y en la disposición de la rama

mandibular del nervio trigémino respecto al músculo *levator mandibulae externus pars posterior*. Coincide con Starret (1968) al señalar que cuando los dos músculos están presentes, la rama mandibular del nervio trigémino siempre corre entre ambos. De acuerdo con los estudios sobre ontogenia muscular en *Pleurodema borellii* (Fabrezi, 1988) y los resultados del presente trabajo, el único músculo *levator externus* presente en larvas y adultos de éstas especies corresponde a la *pars posterior* del mismo y la rama mandibular del nervio trigémino corre superficial a éste (Fig. 1, A y Fig. 2), semejando la condición S (Starret, 1968), por lo cual la relación entre la rama mandibular del nervio trigémino y los músculos *levatorae externus* no parece representar un criterio válido de homología.

**b.- Ausencia del músculo levator mandibulae anterior lateralis.** Starret (1968) considera la presencia de éste músculo como muy variable en los renacuajos de distintas especies e indica que aparece diferenciado en estadios más avanzados del desarrollo. Esta condición es observada en larvas de estadios comparables de *Pleurodema borellii* (Fabrezi, 1988), *Bufo regularis* (Sedra, 1951), *Rana temporaria* (De Jongh, 1968), *Rana pipiens* y *R. castebeiana* (Starret, 1968). Este músculo se encuentra presente en los adultos de *Leptodactylus chaquensis* por delante de la inserción del músculo *depressor mandibulae* (Fig. 2).

**c.- Presencia de seis músculos relacionados con el arco hioideo.** En las larvas de la mayoría de las especies estudiadas se describen cinco músculos relacionados con este arco (Sedra, 1951; De Jongh, 1968; Starret, 1968). Si bien, Starret (*op. cit.*) plantea que puede existir reducción en el número o en el grado de desarrollo de los mismos, menciona para *Gastrotheca marsupiata* un músculo *hyoangularis* bien desarrollado y formado por dos partes. Muy recientemente, Haas (1996) ha descrito seis músculos hioideos en *Gastrotheca riobambae*, al igual que lo observado en *Leptodactylus chaquen-*

sis (Fig. 1, B y C). Por su topología, origen e inserción, uno de ellos, de posición dorsolateral, corresponde al músculo *hyoangularis* descrito en otras especies y nominado por Haas (1996) como *hyoangularis lateralis*, el otro músculo de posición ventromedial corresponde al descrito en *Pleurodema borellii* (Fabrezi, 1988) como *hyoangularis* y nominado por Haas (*op. cit.*) como *hyoangularis medialis*. La condición doble de este músculo en la larva de *Leptodactylus chaquensis*, no ha sido observada en otras especies estudiadas del género. Los músculos hioideos contribuyen a la formación del músculo *depressor mandibulae* del adulto. Starret (1968) sostiene que no existe relación entre el número de músculos hioideos en la larva y el número de capas del músculo adulto. Esta autora establece para las especies del género *Leptodactylus* un *depressor* con un doble origen, desde la fascia dorsal y desde el escamoso. En *Leptodactylus chaquensis* su origen también involucra la crista parótica y el anillo timpánico (Fig. 2). Heyer (1974) señala que existe variación intraespecífica a este respecto.

### Agradecimientos

A la Dra. Marissa Fabrezi por la lectura crítica del manuscrito, a mi colega Lic. Gladys de Juane por sus sugerencias y al Consejo de Investigaciones de la Universidad Nacional de Salta por el apoyo financiero a través del Proyecto N° 633. Asimismo quiero agradecer a los Revisores por sus críticas y comentarios.

### Literatura citada

- DE JONGH, H.S. 1968. Functional morphology of the jaw apparatus of larval and metamorphosing *Rana temporaria*. *L. Neth. Jour. Zool.* 18 (1): 1-103
- FABREZI, M. 1988. Metamorfosis en *Pleurodema borellii* (Anura:Leptodactylidae): Estudio del neurocráneo, esqueleto visceral y musculatura asociada. Tesis de Magister, Univ. Nac. de Tuc. 200 pp.
- FORD, L. S. & D. C. CANNATELLA. 1993. The major clades of frogs. *Herpetological Monographs* 7: 94-117.
- GOSNER, K. 1960. A simplified table for staging anuran embryos and larvae, with notes on the identification. *Herpetologica* 16: 183-190.
- HAAS, Alexander. 1996. Das larvale Cranium von *Gastrotheca riobambae* und seine Metamorphose (Amphibia, Anura, Hylidae). *Verh. naturwiss. Ver. Hamburg (NF)* 36: 33-162.
- HEYER, W.R. 1969. Studies on the genus *Leptodactylus* (Amphibia: Leptodactylidae) III. A redefinition of the genus *Leptodactylus* and a description of a new genus of leptodactylid frogs. *Contrib. Sci.* 155: 1-14.
- HEYER, W.R. 1974. Relationships of the Marmoratus species group (Amphibia: Leptodactylidae) within the subfamily Leptodactylinae. *Contrib. Sci.* 253: 1-46.
- HEYER, W.R. 1975. A Preliminary Analysis of the Intergeneric Relationships of the frog Family Leptodactylidae. *Smith. Contr. Zool. Rev.* 199: 1-55.
- LYNCH, J. 1971. Evolutionary relationships, osteology, and Zoogeography of Leptodactyloid frogs. *Misc. Publ. Univ. Kansas Mus. Natl. Hist.* 53: 1-238.
- LIMESSES, C.E. 1965. La musculatura mandibular en los Ceratofrinidos y formas afines (Anura, Ceratophrynidae). *Physis* 25 (69): 41-58.
- SEDRA, S. 1951. The metamorphosis of the jaw and their muscles in the toad *Bufo regularis* Reuss, correlated with changes in the animals feeding habits. *Proc. Zool. Soc. London* 120: 405-449.
- STARRET, P. 1968. The phylogenetic significance of the jaw musculature in anurans amphibians. Unpubl. PhD. Thesis, Univ. Michigan.
- TREWAVAS, E. 1933. The hyoid and larynx of the Anura. *Trans. Roy. Phil. Soc. London* 222 (10): 401-527.